Griffbereit

Physiotherapie bei Rhizarthrose **Plötzlich einschießende Schmerzen und Kraftverlust, Probleme beim Besteckhalten und Schlüsseldrehen sowie Ausstrahlungen in die Thenarmuskulatur sind deutliche Zeichen für eine Arthrose im Daumensattelgelenk. Handexperte Rainer Zumhasch beschreibt, was Physiotherapeuten tun können.**

Elektronischer Sonderdruck zur persönlichen Verwendung

Die Arthrose ist weltweit die führende Gelenkerkrankung im Erwachsenenalter [5]. Am häufigsten davon betroffen ist die Hand, vor allem die DIP-Gelenke (Heberden-Arthrose) gefolgt vom Daumensattelgelenk (CMC-I- bzw. Rhizarthrose) [6, 7]. Die meisten Patienten findet man in Berufen mit geringer bis mittlerer Beanspruchung, die oft mit dem Präzisionsgriff arbeiten [8–10]. 25–40 Prozent aller Menschen über 55 haben radiologische Anzeichen einer Rhizarthrose [2, 11, 12] – Frauen zehnmal häufiger als Männer [13, 14].

Man unterscheidet zwischen einer primären Form mit multifaktoriellen Ursachen wie einer genetischen Disposition, Gelenklaxität und Muskelvarietäten und einer sekundären Form, die durch Überlastungssyndrome, Traumen oder in seltenen Fällen durch eine rheumatische Erkrankung entsteht [15–18]. Als idiopathische Faktoren gelten besonders die rotationsbedingte Inkongruenz der Gelenkflächen im Sinne einer präarthrotischen Deformität und die Tatsache, dass bei Frauen das Gelenk kleiner, weniger kongruent und mit einer dünneren Knorpelschicht überzogen ist [19, 20]. In 20 Prozent der Fälle ist eine Varietät des M. abductor pollicis longus Ursache der Arthrose, die den Daumen in eine Adduktionsfehlstellung zwingt [18]. Insgesamt werden die häufigsten chirurgischen Eingriffe im Zusammenhang mit Arthrose an diesem Gelenk vorgenommen [2, 3, 11, 18].

Erst mit der Opposition, dem Spitz- und Dreipunktgriff, sind feinmotorische und grobmotorische kraftvolle Bewegungen des Daumens möglich. Ziel einer jeden therapeutischen Maßnahme muss es demnach sein, die Funktion und die Bewegungsfreiheit von diesem wichtigen Gelenk weitgehend zu erhalten.

Diagnostik → Kommt ein Patient mit Rhizarthrose in die Praxis, berichtet er in der Anamnese meist von morgendlicher Steifigkeit im Gelenk und Belastungsschmerzen. Irgendwann gehen diese in Dauerschmerzen bis hin zu Ausstrahlungen in die Thenarmuskulatur über. Es kommt zu einstechenden Schmerzen mit plötzlichem Kraftverlust. Die Patienten sind in Alltagsbewegungen wie Schlüssel drehen, Besteck halten, Gläser schrauben und Handarbeit eingeschränkt [1–4].

Differenzialdiagnostisch schließt man die Sehnenscheidenentzündung De Quervain sowie eine Arthrose im Scaphoid-Trapezio-Trapezoidal-Gelenk (STT-Gelenk) aus [23]. Insbesondere lassen sich im fortgeschrittenen Stadium eine Inaktivitätsatrophie der Daumenballenmuskulatur, eine Adduktionsfehlstellung des Os metacarpale I mit Kompensation einer Überstreckung im Daumengrundgelenk (Forestier-Zeichen) sowie eine prominente Gelenkkapselschwellung beobachten [17, 24]. Palpatorisch ist ein Druckschmerz auf der radiopalmaren Gelenkseite typisch [17]. In der passiven und aktiven Funktionsuntersuchung zeigt sich in der Frühphase eine Instabilität des Gelenks [25], im Spätstadium hingegen eine starke Bewegungseinschränkung [24]. Charakteristisch bei der Funktionsuntersuchung sind zudem Krepitationen, eine positive Reposition, ein positiver Grind-Test sowie ein positiver Distraktionstest [17, 24, 26–28].

Der Grind-Test ist ein sicheres klinisches Zeichen für eine Rhizarthrose. Hierbei zirkumduziert der Therapeut den Daumen passiv und gibt gleichzeitig eine axiale Kompression auf den ersten Strahl (ABB. 2, S. 28). Spürt er dabei Krepitation und hat der Patient Schmerzen im Daumensattelgelenk, ist der Test positiv [24, 26, 27]. Beim Distraktionstest rotiert er den ersten Strahl passiv und übt einen

Gewinnen

Therapiepaket Rhizarthrose

Wir verlosen ein Therapiepaket aus einem HandMultiMaster-Set in sechs verschiedenen Widerständen, ein AFH-Fingerexpander-Set, eine BORT-RhizoFlex®-Orthese sowie eine BORT-Generation-Daumenschiene, gesponsert vom AFH Webshop (www.premium-therapie.de). Wer gewinnen will, klickt bis 10.3.2020 unter **www. thieme.de/physiopraxis** > „Gewinnspiel“ auf „Rhizarthrose“.

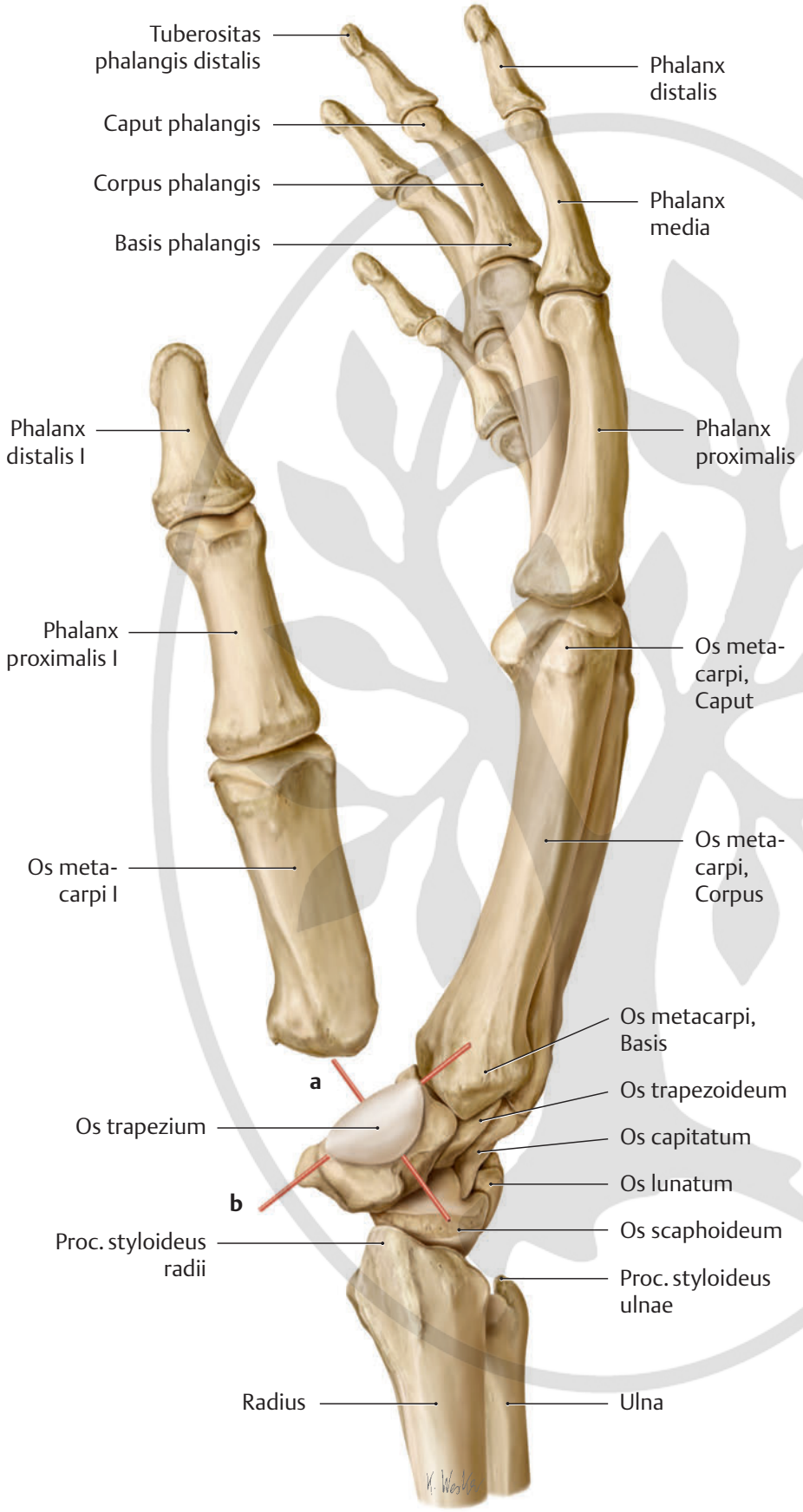

25–40 %
der über 55-Jährigen haben radiologische Anzeichen einer Rhizarthrose.

ABB. 1 **Die sattelförmigen Gelenkflächen des Os trapezium und des Os metacarpale I erlauben die Bewegungen Abduktion, Adduktion, Flexion und Extension.**

Abb.: Schünke M, Schulte E, Schumacher U (Prometheus). Lernatlas der Anatomie. Allgemeine Anatomie und Bewegungssystem. Illustrationen von K. Wesker. 5. Aufl. Stuttgart: Thieme; 2018

2

3

4

5

axialen Zug aus. Treten dabei Schmerzen auf, deutet das auf eine Entzündung der Gelenkkapsel hin. Insbesondere bei Patienten in mittleren Erkrankungsstadien ist dieser Test häufig positiv [28].

Bildgebende Verfahren und Stadien → Das Erkrankungsstadium einer Rhizarthrose lässt sich mit einer Röntgenaufnahme in drei Standardebenen feststellen: in der posteroanterioren, der seitlichen und der Schrägaufnahme [17]. Zusätzliche Informationen lassen sich aus der Stressaufnahme nach Eaton und Littler gewinnen – eine Posterior-anterior-Aufnahme der Trapeziometakarpalgelenke beider Daumen, wobei der Patient diese mit ihrer Radialseite kräftig aneinanderdrückt [29]. Bei Bandinstabilität subluxiert bei diesem Manöver die Metakarpalbasis nach radial [17, 29]. Eaton und Littler unterscheiden vier röntgendiagnostische Stadien der Rhizarthrose [30]:

Stadium 1: normale Gelenkkonturen bei erweitertem Gelenkspalt (Erguss)
Stadium 2: Gelenkspaltverschmälerung, Osteophyten und freie Gelenkkörper < 2 cm
Stadium 3: progrediente Gelenkspaltverschmälerung, Osteophyten, freie Gelenkkörper > 2 cm
Stadium 4: zusätzliche Arthrose des STT-Gelenks

Sichern lässt sich die Diagnose mit einer probatorischen Infiltration mit kurzwirksamem Lokalanästhetikum – dabei kommt es zu einem suffizient gelinderten Schmerz bzw. wird dieser temporär komplett ausgeschaltet [23].

Therapie → Mit Physio- und Ergotherapie lässt sich der Krankheitsverlauf günstig beeinflussen. Insbesondere sind vegetative Techniken, Wärme, Manuelle Therapie mit Stabilitätsübungen und Gelenkschutzunterweisungen indiziert. Standardmäßig wird zudem zur Schmerzlinderung das Gelenk mittels Orthese bzw. Bandagen ruhiggestellt [2, 3, 11]. Laut einer skandinavischen Studie benötigten 70 Prozent der Patienten keinen chirurgischen Eingriff mehr, wenn sie sieben Monate eine Orthese getragen und gleichzeitig nichtsteroidale Entzündungshemmer eingenommen hatten [31].

„Orthesen kombiniert mit NSAR über sieben Monate verhindern 70 Prozent der OPs bei Patienten mit Rhizarthrose."

Physikalische Therapie

Die Wärmetherapie mittels Paraffinbädern wird als physikalische Methode eingesetzt [32]. Die Bäder haben 50–52 Grad und lassen sich verstärken, indem man die Hand zusätzlich nach der Dip-and-Wrap-Methode über 10–20 Minuten in Plastikfolie oder ein Handtuch einwickelt [33]. Mit ihnen lassen sich Schmerzen und Überempfindlichkeiten lindern, Schwellungen reduzieren, die Gelenkkapsel und die Muskulatur lockern und die Funktion verbessern [33, 34]. Somit können Therapeuten sie auch nutzen, um manualtherapeutische Behandlungen oder ein Stabilisationstraining vorzubereiten. In einer Studie zeigte sich 2019, dass Automobilarbeitskräfte mit Handgelenkarthrose von einem kombinierten Fingerübungs- und Paraffinbadprogramm profitierten. Das Programm linderte Schmerzen und verbesserte Funktion und Greifkraft [35].

Manuelle Therapie

Je weiter die Arthrose zunimmt, desto stärker nimmt die Beweglichkeit ab, insbesondere die Extension, Flexion und Abduktion. Die Gelenkkapsel verliert zunehmend an Homogenität, wodurch die Funktionseinschränkung, die Schmerzen und der gesamte arthrotische Prozess weiter voranschreiten [36–38]. Vor allem in den fortgeschrittenen Stadien treten Hartspannstränge im M. adductor pollicis auf, was die Symptome weiter verstärkt [36, 39]. Mithilfe verschiedener Mobilisationstechniken, wie den Traktionstechniken in 3 bis 4 Stufen, lassen sich die Homogenität der Kapsel optimieren und die Gelenkkinematik durch Roll-Gleit-Mobilisationen verbessern (ABB. 3 UND 4) [36–38, 40]. Die Ausgangsstellung ist dabei in der Regel so, dass Os trapezium und Os metacarpale I fixiert werden. Der Therapeut behandelt stets aus der aktuellen Ruheposition in die physiologische Ruheposition, die am Ende jeder Therapie das Gelenkspiel verbessert hat – die passive Beweglichkeit in physiologischer Richtung nimmt demnach zu. Bei der aktuellen Ruheposition handelt es sich um das freie Gelenkspiel zwischen pathologisch veränderter Gelenkkapsel und verändertem Roll-Gleit-Verhalten der Gelenkkinematik [36–38, 40].

Um einen mittelfristigen Therapieerfolg zu gewährleisten, sollte der Patient zusätzlich tägliche Eigentraktionen, etwa mithilfe eines Mädchenfängers (chirurgische Fingerhülsen), durchführen (ABB. 6)

Elektronischer Sonderdruck zur persönlichen Verwendung

6

7

8

[17]. Etwaige Triggerpunkte bzw. den Hypertonus des M. adductor pollicis behandelt der Therapeut manuell (ABB. 5) und gibt dem Patienten entsprechende Techniken für das Heimtraining mit. Eine Schmerzlinderung bei deutlicher Funktionsverbesserung aller Freiheitsgrade muss das Ziel sein [36].

Muskelstabilisation

Parallel gilt es das muskuläre Gleichgewicht wiederherzustellen. Für die hypotone Muskulatur, etwa den M. abductor pollicis brevis, setzt der Therapeut koordinative Kräftigungsübungen ein. Hierfür eignen sich agistisch-exzentrische Kontraktionsmaßnahmen bzw. das Training nach Dr. Alois Brügger mittels Theraband, Fingerexpander oder HandMultiMaster (ABB. 7). Geübt wird schmerzfrei bis zur muskulären Ermüdung. Danach folgen Dehnungen und ein koordinatives Training zum Beispiel mit dem ZIM-Trainer für ein zentrointermuskuläres Training sowie feinmotorische Greifübungen [41]. Die hypertone Muskulatur (meist der M. adductor pollicis) sollte man detonisieren.

Gelenkschutzunterweisung und Orthesen

Schwedische Forscher zeigten in einer Studie, dass Patienten, die für ein Jahr Tag und Nacht eine Daumensattelgelenkschiene getragen hatten (in Kombination mit Wärme, Eigenübungen und Gelenkschutzunterweisung), ihre Steifheit und Schmerzen erheblich reduzieren und gleichzeitig ihre Funktion verbessern konnten [43]. Die wesentliche Voraussetzung für die Wirksamkeit ist dabei nicht das Orthesendesign [44], sondern eine optimale Passform [45]. Neben individuell gefertigten Schienen gibt es heute viele gute Fertigorthesen aus passgenau adaptierbaren Materialien mit einhändergerechten Fädelverschlüssen (ABB. 8). Eine Metaanalyse aus dem Jahr 2016 zeigte, dass sich konfektionierte und individuell angepasste Orthesen nicht signifikant unterschieden [46]. Welche Orthese die richtige ist, wägt man nach dem Alter des Patienten bzw. dem Schweregrad der Arthrose und den persönlichen Bedürfnissen des Patienten ab. Am besten gibt man dem Patienten die Exemplare zur Probe mit nach Hause.

Im Initialstadium und in Stadium I kann eventuell auch ein Tape helfen. Dieses korrekt zu kleben, ist allerdings sehr komplex und zeitintensiv, und noch fehlen eindeutige Belege, dass es wirkt. Ist der Patient trotz Orthese bei Alltagsbewegungen eingeschränkt, ist eine gezielte Hilfsmittelversorgung etwa mit Griffverdickungen für das Essbesteck oder die Zahnbürste indiziert.

ABB. 2 **Beim Grind-Test zirkumduziert der Therapeut den Daumen passiv und gibt eine axiale Kompression auf den ersten Strahl.**
ABB. 3 **Mithilfe von Mobilisationstechniken, wie den Traktionstechniken in 3 bis 4 Stufen, lassen sich die Homogenität der Kapsel ...**
ABB. 4 **... und die Gelenkkinematik durch Roll-Gleit-Mobilisationen verbessern.**
ABB. 5 **Triggerpunkte des M. adductor pollicis behandelt der Therapeut manuell und leitet den Patienten zur Eigenbehandlung an.**
ABB. 6 **Mit einer chirurgischen Fingerhülse, auch Mädchenfänger genannt, sollte der Patient tägliche Eigentraktionen durchführen.**
ABB. 7 **Mit dem sogenannten HandMultiMaster trainiert der Patient seine Finger-, Hand- und Ellenbogenmuskulatur.**
ABB. 8 **Heute gibt es neben individuell gefertigten viele Fertigorthesen mit einhändergerechten Fädelverschlüssen.**

Fazit → Studien zeigen, dass eine alleinige intraartikuläre Injektionstherapie mit Hyaluronsäure und Kortison [24] sowie eine alleinige gezielte Physiotherapie mittels passiver Mobilisationstechniken den Schmerz nur kurzfristig lindern [47]. Als nicht erfolgreich haben sich Akupunktur [48] und Lasertherapie [49] erwiesen. Die multimodalen Ansätze aus Physiotherapie, Orthesenversorgung, Muskelkräftigung und Patientenschulung zeigten den besten und langfristig wirksamsten Erfolg [50]. Eine gezielte Therapie ist so früh wie möglich anzusetzen und sollte im Wesentlichen im Sinne eines regelmäßigen Heimtrainings unter Einbezug von Ruhigstellung und Hilfsmittelversorgung erfolgen. *Rainer Zumhasch*

Literaturverzeichnis
www.thieme-connect.de/products/physiopraxis > „Ausgabe 2/20“

Autor

Rainer Zumhasch ist Handtherapeut, Lehrtherapeut im Bereich Handtherapie und Handrehabilitation sowie Referent auf verschiedenen Fachkongressen. Er führte über viele Jahre eine eigene Praxis, publiziert regelmäßig in nationalen und internationalen Fachzeitschriften und -büchern, ist Produktentwickler bzw. -berater für diverse Firmen und Geschäftsführer des AFH Webshops.

Elektronischer Sonderdruck zur persönlichen Verwendung